LM10-O03

Manuela Monleón Just y Yolanda Rodriguez García, Enfermeras
Cuidados Paliativos Equipo de Soporte de Atención Domiciliaria
(ESAD) Área 11, (Madrid)
CS General Ricardos, (Madrid)
Leticia Muñoz García, Enfermera
Dpto. Clínico, Div. Curación de Heridas, Smith & Nephew, S.A.

Smith&nephew
ALLEVYN Ag
GENTLE
Apósito hidrocelular con plata
con adhesivo de gel suave

Cura paliativa con ALLEVYN◇ GENTLE y ALLEVYN◇ Ag GENTLE en herida tumoral secundaria a un Cáncer de mama

16-10-09. Foto inicial

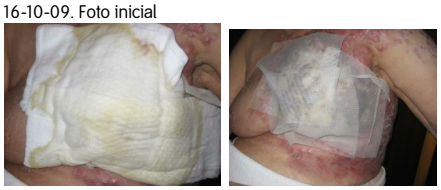

Cura tradicional

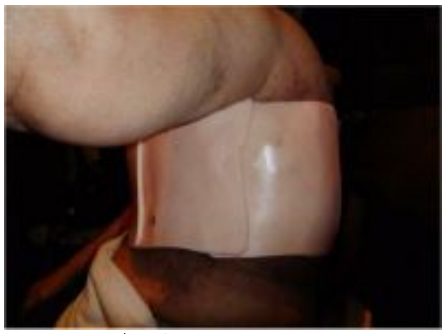

22-12-2009. Aplicación ALLEVYN GENTLE

Introducción

El tratamiento y cicatrización de las heridas en personas con cáncer es muy complejo, llevándonos potencialmente al fracaso. Se puede decir que más que la cicatrización total de la herida, lo que se busca en cuidados paliativos es el control de los síntomas como: dolor, infección, olor, sangrado, exudado, etc. para mantener el confort y calidad de vida, tanto del enfermo como del cuidador, es decir:**CUIDAR FRENTE A CURAR.**

Para mejorar el bienestar del enfermo tenemos que seleccionar bien el tipo de apósito, con el objetivo de disminuir los síntomas, por el alcance biopsicosocial que este tipo de herida crónica conlleva: aislamiento por el olor, gran exudado, dolor, sangrado, etc.

Utilizaremos por tanto un apósito que ofrezca un máximo control de síntomas y protección de la herida tumoral y que se adhiera con gran suavidad a la herida. Para ello contamos con recursos como los apósitos hidrocelulares con adhesivo de gel suave **ALLEVYN◇GENTLE** y, en el caso de presentar un aumento de carga bacteriana, **ALLEVYN◇Ag GENTLE**, un apósito hidrocelular antimicrobiano con adhesivo de gel suave.

Paciente

Mujer de 88 años, con una úlcera tumoral debida a un carcinoma ductal infiltrado en la piel con la mama izquierda con consistencia pétrea. Presenta un Barthel de 85 y un PPS (Palliative Performance Status) de 70. La paciente muestra síntomas de disconfort como un gran exudado que hace necesario 3-4 cambios de apósitos de gasa diarios, que junto al mal olor, ha llevado a la enferma al aislamiento social. Además presenta picor y dolor (Escala Visual Analógica de 4) en las lesiones dérmicas, con algún punto sangrante leve, que lleva a un aumento de la ansiedad en el momento de la cura.

Tratamiento

Teniendo en cuenta las características de la lesión se decide iniciar el tratamiento con **ALLEVYN GENTLE** (16/10/2009) consiguiéndose espaciar las curas desde el primer momento, por su capacidad de absorción del exudado y buena adaptabilidad en la zona por su baja adherencia. A medida que se va tratando a la paciente se va observando una buena evolución sin constatar sangrado en la retirada, manteniéndose la humedad idónea y disminuyéndose el dolor de la paciente, el picor y la tirantez en la zona afectada. De esta forma hemos conseguido un aumento del confort en la paciente, disminuyendo también la ansiedad inicial ante la cura.

Seguimiento / Resultados

El tiempo de seguimiento fue de 6 meses (octubre 09-marzo 10). Los cambios se realizaban cada 72 h, llegando a 1 vez por semana, en los últimos días de vida de la paciente. Los lavados de la úlcera tumoral se realizaron con metronidazol, disminuyéndose así el olor, seguido de un secado cuidadoso de herida, pues recordemos que una úlcera tumoral es tremendamente frágil, con alto riesgo de sangrado, por lo que no es recomendable provocar agresiones como las producidas por los lavados traumáticos o los desbridamientos.

◇Marca registrada de Smith & Nephew
AWMCCMar10-LM

19-02-2010. Infección de la herida

Aplicación de ALLEVYN Ag GENTLE

4-03-2010. Fin de infección, se comienza ALLEAVYN GENTLE

15-03-2010. 10 días antes de fallecer

Con la utilización de **ALLEVYN GENTLE** se pudo comprobar la suavidad del adhesivo con la herida.
En febrero se sospechó de una sobreinfección de la úlcera tumoral, por el aumento de exudado y del olor, así como de puntos sangrantes, por lo que se decide el cambio a **ALLEVYN Ag GENTLE**, de igual características que el apósito anterior, pero con capacidad antimicrobiana para heridas infectadas o con colonización crítica. La pauta de cura se mantuvo y se observó como se redujo de forma notable los signos de infección; pasados 15 días de tratamiento con **ALLEVYN Ag GENTLE**, se volvió al tratamiento anterior con **ALLEVYN GENTLE**.
El 26 de Marzo de 2010 la paciente fallece tranquila en su casa, rodeada de sus seres queridos*.

Conclusiones

El poder aplicar en concepto TIME en curación de heridas tumorales supone un mejor abordaje del profesional y una mejora en la calidad de vida del enfermo y su familia.
En este caso al elegir **ALLEVYN GENTLE** y **ALLEVYN Ag GENTLE** ha supuesto mayor adaptabilidad en la zona frente a la cura tradicional, pues mejora el control del exudado y la disminución de la carga bacteriana cuando ha sido necesario. Ello ha supuesto a la paciente una disminución de ansiedad, mejora de estética y confort, llegando a salir a la calle, manteniendo actividades de la vida diaria hasta que otros síntomas que conlleva la enfermedad oncológica se lo permitieron, pudiendo disfrutar de la compañía de sus familiares.

(*)Nuestro agradecimiento a la enferma y su familia por habernos permitido este estudio, colaborando siempre.

°Marca registrada de Smith & Nephew